UNIVERSITÉ DE MONTPELLIER N° 14

FACULTÉ DE MÉDECINE

L'ADÉNO-PHLEGMON SUS-STERNAL

THÈSE

présentée et publiquement soutenue a la Faculté de Médecine de Montpellier

Le 21 Décembre 1912

PAR

Léopold MOREL

Né à Pionsat (Puy-de-Dôme), le 10 mars 1886

ROYAL COLLEGE OF SURGEONS OF ENGLAND LIBRARY

Pour obtenir le Grade de Docteur en Médecine

Examinateurs de la Thèse

TÉDENAT, Professeur, *Président*.
BAUMEL, Professeur
SOUBEYRAN, Agrégé
EUZIÈRE, Agrégé
Assesseurs

MONTPELLIER
IMPRIMERIE COOPÉRATIVE OUVRIÈRE
14, Avenue de Toulouse et Rue Dom-Vaissette

1912

L'ADÉNO-PHLEGMON SUS-STERNAL

UNIVERSITÉ DE MONTPELLIER N° ~~14~~ 6

FACULTÉ DE MÉDECINE

L'ADÉNO-PHLEGMON SUS-STERNAL

ROYAL COLLEGE OF SURGEONS OF ENGLAND LIBRARY

THÈSE

Présentée et publiquement soutenue à la Faculté de Médecine de Montpellier

Le 21 Décembre 1912

PAR

Léopold MOREL

Né à Pionsat (Puy-de-Dôme), le 10 mars 1886

Pour obtenir le Grade de Docteur en Médecine

Examinateurs de la Thèse

TÉDENAT, Professeur, *Président*.
BAUMEL, Professeur.
SOUBEYRAN, Agrégé
EUZIÈRE, Agrégé
Assesseurs

MONTPELLIER
IMPRIMERIE COOPÉRATIVE OUVRIÈRE
14, Avenue de Toulouse et Rue Dom-Vaissette

1912

PERSONNEL DE LA FACULTÉ

Administration

MM. MAIRET ✻	DOYEN.
SARDA	ASSESSEUR.
IZARD	SECRÉTAIRE.

Professeurs

Clinique médicale	MM. GRASSET (O. ✻). Chargé de l'enseign^t de pathol. et thérap. génér
Clinique chirurgicale	TÉDENAT (✻).
Clinique médicale	CARRIEU.
Clinique des maladies mentales et nerveuses	MAIRET (✻).
Physique médicale	IMBERT.
Botanique et histoire naturelle médicales	GRANEL.
Clinique chirurgicale	FORGUE (✻).
Clinique ophtalmologique	TRUC (✻).
Chimie médicale	VILLE.
Physiologie	HEDON.
Histologie	VIALLETON.
Pathologie interne	DUCAMP.
Anatomie	GILIS (✻).
Clinique chirurgicale infantile et orthopédie	ESTOR.
Microbiologie	RODET.
Médecine légale et toxicologie	SARDA.
Clinique des maladies des enfants	BAUMEL.
Anatomie pathologique	BOSC.
Hygiène	BERTIN SANS (H.)
Pathologie et thérapeutique générales	RAUZIER. Chargé de l'enseignement de la clinique médicale.
Clinique obstétricale	VALLOIS.
Thérapeutique et matière médicale	VIRES.

Professeurs adjoints : MM. DE ROUVILLE, PUECH, MOURET.

Doyen honoraire : M. VIALLETON.

Profes. honoraires : MM. E. BERTIN-SANS (✻), GRYNFELTT, HAMELIN (✻).

Secrétaire honoraire : M. GOT.

Chargés de Cours complémentaires

Clinique ann. des mal. syphil. et cutanées	MM. VEDEL, agrégé.
Clinique annexe des maladies des vieillards	LEENHARDT, agrégé.
Pathologie externe	LAPEYRE, agr. lib. ch. de c.
Clinique gynécologique	DE ROUVILLE, prof.-adj
Accouchements	PUECH, profes.-adjoint.
Clinique des maladies des voies urinaires	JEANBRAU, ag. lib. ch. de c.
Clinique d'oto rhino laryngologie	MOURET, profes.-adj.
Médecine opératoire	SOUBEYRAN, agrégé

Agrégés en exercice

MM. GALAVIELLE.	MM. LEENHARDT.	MM. DELMAS (Paul).
VEDEL.	GAUSSEL.	MASSABUAU.
SOUBEYRAN.	RICHE.	EUZIÈRE.
GRYNFELTT (Ed.)	CABANNES.	LECERCLE.
LAGRIFFOUL.	DERRIEN.	

Examinateurs de la thèse :

MM. TÉDENAT, *Président.*	MM. SOUBEYRAN, *Agrégé.*
BAUMEL, *Professeur.*	EUZIÈRE, *Agrégé.*

La Faculté de Médecine de Montpellier déclare que les opinions émises dans les dissertations qui lui sont présentées doivent être considérées comme propres à leur auteur ; qu'elle n'entend leur donner ni approbation, ni improbation

A LA MÉMOIRE DE MON PÈRE

A LA MÉMOIRE DE MES ONCLES ET TANTES

A MA FEMME

MEIS ET AMICIS

L. MOREL.

A MON PRÉSIDENT DE THÈSE

MONSIEUR LE DOCTEUR TÉDENAT

PROFESSEUR DE CLINIQUE CHIRURGICALE

A LA FACULTÉ DE MÉDECINE

CHEVALIER DE LA LÉGION D'HONNEUR

A MONSIEUR LE DOCTEUR SOUBEYRAN

PROFESSEUR AGRÉGÉ A LA FACULTÉ DE MÉDECINE

L. MOREL.

A MONSIEUR LE DOCTEUR BAUMEL

PROFESSEUR DE CLINIQUE MÉDICALE INFANTILE

MEMBRE CORRESPONDANT DE L'ACADÉMIE DE MÉDECINE

A MONSIEUR LE PROFESSEUR AGRÉGÉ EUZIÈRE

L. MOREL.

À MONSIEUR LE DOCTEUR PAUL CASSIN

CHIRURGIEN EN CHEF DES HOPITAUX D'AVIGNON

A MES MAITRES DES HOPITAUX D'AVIGNON

A MES MAITRES DE LA FACULTÉ DE MÉDECINE
DE MONTPELLIER

L. MOREL.

L'ADÉNO-PHLEGMON
SUS-STERNAL

INTRODUCTION

Nous avons eu récemment la bonne fortune de recueillir sous le contrôle de M. le professeur agrégé Soubeyran une observation nouvelle d'adéno-phlegmon du cou développé dans la loge intra-aponévrotique sus-sternale.

Sur son conseil, nous avons jugé intéressant d'en faire le sujet de notre thèse, non que ce nouveau phlegmon du cou constitue une entité morbide importante par la modalité de son étiologie, par la gravité de ses symptômes ou de son pronostic ; dans tout cela, il n'a rien de commun avec certaines autres suppurations de la même région : ce qui fait son intérêt, c'est avant tout sa rareté, au moins apparente, et les considérations anatomiques auxquelles il donne lieu.

L'espace celluleux du cou où il prend naissance a été, comme nous le verrons plus loin, longtemps ignoré ; puis il a été discuté. Le phlegmon prouve son existence, et dans certains cas typiques il permet d'en concevoir d'une façon parfaite et la situation, et la forme, et les limites.

Il est rare ; l'observation inédite que nous rapportons est seulement la dixième, et, si l'on consulte des traités de pathologie chirurgicale un peu anciens, on ne trouve aucune place pour notre phlegmon auprès des nombreuses autres variétés qui ont été décrites dans cette région. Dans des ouvrages plus récents on ne cite que les trois cas de Poulsen dont le dernier remonte cependant à 1879. Depuis cette époque, quelques faits nouveaux ont été ajoutés aux précédents. En plus des trois cas de Poulsen, nous avons rapporté à la fin de ce travail six autres cas réunis par M. Soubeyran dans une publication de la *Revue de chirurgie* (12 juin 1912) en collaboration avec M. Desmonts, qui constitue une étude très complète de la question. Nous lui avons fait les plus larges emprunts. Que sa grande bienveillance reçoive ici encore l'assurance de notre profonde gratitude, avec nos remerciements chaleureux pour les remarquables dessins extraits de son travail, qui nous ont permis d'illustrer ces quelques pages.

Quelques mots sur le plan que nous avons adopté dans notre exposition. Dans une première partie nous donnons une description détaillée, précédée d'un historique, de la loge aponévrotique sus-sternale, de ses limites, de son contenu, de ses rapports. Sans elle, il nous serait impossible de bien comprendre la deuxième partie, c'est-à-dire l'étude clinique du phlegmon qui se développe dans la loge sus-manubrienne, et dont l'étiologie, la symptomatologie, les complications possibles, le diagnostic et le traitement se déduisent des considérations anatomiques indiquées dans la première partie. La troisième partie est consacrée tout entière au relevé des dix observations qui existent actuellement sur l'adéno-phlegmon sus-sternal.

PREMIÈRE PARTIE

LA LOGE APONÉVROTIQUE SUS-STERNALE OU ESPACE DE GRUBER

Définition. — On donne le nom de loge aponévrotique sus-sternale à un espace celluleux, situé au-dessus du manubrium et compris entre deux lames fibreuses formées par le dédoublement, à ce niveau, de l'aponévrose cervicale superficielle.

Historique. — L'histoire de la loge de Grüber est relativement récente. Alors que la plupart des anatomistes modernes la décrivent actuellement, elle est restée longtemps inaperçue par ceux qui ont le mieux étudié les aponévroses du cou, ou, du moins, elle n'a que peu retenu leur attention. Allan Burns, qui a fait tant de remarques intéressantes sur le rôle à la fois physiologique et pathologique dévolu à ces feuillets fibreux, ne fait que signaler vaguement l'existence, au-dessus de la fourchette sternale, d'un espace étroit compris entre deux

lames aponévrotiques (1811). Après lui, Velpeau (1822), Malgaigne (1838), Pétrequin (1845), n'insistent pas davantage.

Hyrth (1860) (1) dit, à propos de la jugulaire antérieure, que cette veine chemine dans un étroit espace compris entre l'aponévrose cervicale superficielle et l'aponévrose cervicale moyenne qu'il appelle aponévrose profonde.

Enfin Grüber présente en 1868 à l'Académie de Saint-Pétersbourg un mémoire qui nous en donne une monographie complète (Ueber das spatium intra-aponeuroticum supra-sternale) (2). Il décrit très bien un espace peu profond situé au-dessus de la fourchette sternale qui le limite en bas et compris entre les bords antérieurs des muscles sterno-cléido-mastoïdiens droit et gauche qui le bordent latéralement. Il observe également les prolongements que l'espace envoie de chaque côté en arrière de ces muscles, les culs-de-sac rétro-musculaires de Grüber (Saccus cœcus retro-sterno-cleido-mastoideus). Il note très exactement les organes qui baignent dans le tissu cellulaire lâche de la loge, la veine jugulaire antérieure, les ganglions lymphatiques et leurs vaisseaux afférents et efférents.

Après Grüber, d'autres auteurs ont repris son étude, mais sans apporter aucune idée nouvelle, sauf Krause, Poulsen et Taguchi.

Krause (3) ne décrit pas de culs-de-sac rétro-muscu-

---

(1) Handbuch der topographischen Anatomie, Wien, 1860, t. I.

(2) Grüber. — Mémoires de l'Académie de St-Pétersbourg, 1868.

(3) Krause. — Handbuch der menschlichen Anatomie, Hanover, 1879, Bd. II, p. 175.

lairès, mais il spécifie que l'espace est bien compris entre deux lames aponévrotiques provenant du dédoublement de l'aponévrose cervicale superficielle.

Taguchi (1) prétend au contraire que ce sont l'aponévrose cervicale moyenne et l'aponévrose superficielle qui circonscrivent l'espace, en se soudant à la partie moyenne du cou suivant une ligne horizontale. Il signale spécialement la présence de petits culs-de-sac s'insinuant entre les muscles sous-hyoïdiens qui entrent dans la constitution de la paroi postérieure de la loge.

Poulsen (2), dans un but surtout chirurgical, pratique les injections forcées dans la loge, non seulement pour se rendre compte plus commodément de sa disposition, mais surtout pour étudier ses points faibles. Il constate que la masse à injection fuse dans la gaîne du sterno-cléido-mastoïdien et sous la peau qui recouvre la face antérieure du sternum. Mais il trouve les culs-de-sac de Grüber vides, ce qui, comme nous le verrons plus loin, après une étude anatomique détaillée, ne peut guère s'expliquer que par une anomalie.

Pour cette étude, nous suivrons pas à pas le compte rendu qu'ont donné de leurs investigations cadavériques MM. Soubeyran et Desmonts (3). Ces auteurs ont fait une série de dissections minutieuses portant sur huit cadavres : six adultes et deux enfants. Ils ont eu soin de ne pas injecter, comme il est d'usage, de masse

---

(1) Taguchi. — Arch. für Anatomie, 1890, p. 1.

(2) Poulsen. — Ueber die Fascien und die inter-fascialen Räume des Halses (Deutsche Zeitschrift für Chirurgie. Vol. XXII, p. 223).

(3) Soubeyran et Desmonts. — L'adéno-phlegmon sus-sternal (Revue de chirurgie du 10 juin 1912, n° 6, p. 880).

colorée dans l'espace ; ce procédé a, en effet, l'inconvénient de le distendre et d'empêcher une appréciation nette de sa forme et de ses dimensions. Dans un cas seulement, ils se sont servis d'un peu de solution de bleu de méthylène pour ne pas risquer de commettre d'erreurs sur l'étendue de la loge.

Voici, en substance, la description qu'ils en donnent : Pour la commodité de la description, on peut donner schématiquement à l'espace sus-sternal, vu de face, la forme d'un éventail ou d'un triangle à base inférieure et à sommet inférieur. Le sommet, légèrement tronqué, répond à la fossette sus-sternale ; la base s'étend horizontalement d'un sterno-cléido-mastoïdien à l'autre ; les bords latéraux sont formés par les bords antérieurs de ces muscles.

Suivant qu'on le considère chez l'enfant ou chez l'adulte, le bord supérieur est à une distance plus ou moins grande de la fourchette sternale. Tandis que chez ce dernier il est à peu près au niveau de l'isthme du corps thyroïde, c'est-à-dire à l'union du tiers inférieur avec le tiers moyen de la région sous-hyoïdienne, chez l'enfant il est approximativement à égale distance de l'os hyoïde et du bord supérieur du sternum. Il marque la ligne de soudure des deux lames aponévrotiques qui forment la paroi antérieure et la paroi postérieure de la loge ou, plus exactement, le niveau où commence le clivage de l'aponévrose cervicale superficielle. Il est ordinairement arrondi, en arc de cercle à concavité inférieure ; mais parfois il est angulaire et revêt alors la forme d'un accent circonflexe ou d'une accolade. Dans ce cas on peut rencontrer au sommet de l'angle un petit diverticule médian.

Pour bien étudier les limites latérales de la loge et les

Fig. I. L'espace sus-sternal. — La peau a été enlevée : on voit l'aponevrose superficielle qui enveloppe le cou. La paroi antérieure de la gaine du sterno-cléido-mastoïdien a été en partie réséquée et après section de ce muscle on a rabattu le chef inférieur.

Après incision médiane de la paroi antérieure de l'espace sus-sternal une seconde incision, celle-ci transversale, a été faite du côté droit, de façon à montrer le contenu de la loge. La veine jugulaire antérieure pénètre dans l'espace sus-sternal en traversant la paroi antérieure et se dirige dans le cul-de-sac droit : autour d'elle on aperçoit trois ganglions lymphatiques (Soubeyran et Desmonts, *Revue de chirurgie*, 10 juin 1912).

culs-de-sac de Grüber, MM. Soubeyran et Desmonts ouvrent la gaîne du sterno-cléido-mastoïdien, le sectionnent à sa partie moyenne et, après l'avoir bien isolé de son enveloppe fibreuse, ils rabattent le tronçon inférieur, comme le montre la figure 1. Ceci fait, la loge sus-sternale est ouverte par une incision cruciale, et on récline les lambeaux. On explore ainsi l'intérieur de la loge, ce qui permet de vérifier que ses bords latéraux correspondent au bord antéro-interne de la gaîne du sterno-mastoïdien.

En suivant de haut en bas ces bords, on découvre, immédiatement au-dessous de l'extrémité interne de la clavicule, l'orifice des diverticules de Grüber. Une sonde cannelée, introduite par ces orifices, pénètre dans une cavité qui longe la partie supérieure de la clavicule et se termine en cul-de-sac au niveau de l'interstice compris entre le chef sternal et le chef claviculaire du sterno-cléido-mastoïdien. Cette disposition peut varier dans de certaines limites avec les individus : c'est ainsi que Poulsen et Taguchi citent des cas où les diverticules de Grüber se prolongent jusqu'à l'espace sus-claviculaire. Chez un même individu, la profondeur des culs-de-sac, qui est de deux centimètres en moyenne, peut être inégale, ce qui, comme nous le verrons plus loin, coïncide avec une disposition spéciale de la veine jugulaire antérieure qui les parcourt. Quoiqu'il marque un point nettement rétréci, l'orifice d'entrée est relativement large et, sauf anomalie, on ne peut guère s'expliquer que Poulsen n'ait pu faire pénétrer dans les diverticules, au cours d'une de ses expériences, la masse injectée dans la loge proprement dite.

Le sommet de l'espace sus-sternal ne répond pas exactement au bord supérieur du manubrium.

La paroi antérieure descend un peu plus bas sur la face antérieure de la fourchette sternale ; de la même façon, la paroi postérieure empiète sur la face postérieure du sternum ; de sorte qu'en avant et en arrière de l'extrémité supérieure de cet os, le sommet de la loge sus-sternale se termine par deux petits culs-de-sac ; le plus accentué est le cul-de-sac postérieur. Dans l'observation inédite que nous publions à la fin de ce travail, on pouvait enfoncer derrière le manubrium, d'au moins huit centimètres, une pince courbe introduite dans la loge après évacuation de son contenu purulent.

Etudions maintenant notre espace sus-sternal sur une coupe sagittale et médiane.

Il revêt aussi la forme d'un triangle, mais d'un triangle à base inférieure, répondant au manubrium.

Cette base, très courte, mesure environ un centimètre et demi ; elle est inclinée de haut en bas et d'arrière en avant et son inclinaison est telle qu'elle paraît être la continuation du bord postérieur.

Le bord antérieur, qui représente en coupe la paroi antérieure, est légèrement concave en avant, à condition que l'espace n'ait pas été injecté.

Le bord postérieur est rectiligne, moins long que le précédent, et s'unit à lui suivant un angle très aigu.

Sur une telle préparation, on constate également que la paroi antérieure de l'espace dépend d'une façon évidente de l'aponévrose cervicale superficielle ; quant à la paroi postérieure, MM. Soubeyran et Desmonts ont pu la cliver facilement en deux feuillets : l'un très résistant, qui s'applique sur les muscles sous-hyoïdiens auxquels il fournit des enveloppes et n'est autre que l'aponévrose cervicale moyenne ; l'autre bien moins fort, lamelleux, en rapport immédiat avec l'intérieur de la loge, se conti-

nue en haut avec l'aponévrose superficielle et en bas avec la paroi antérieure de l'espace après en avoir tapissé la base.

Donc, si nous suivons l'aponévrose cervicale superficielle, en nous tenant sur la ligne médiane, et en allant de haut en bas, nous constatons que, en arrivant à quelques centimètres du sternum, cette aponévrose simple jusque-là se divise en deux feuillets légèrement divergents, l'un antérieur, l'autre postérieur, qui vont se fixer en bas, le premier sur la lèvre antérieure, le second sur la lèvre postérieure de la fourchette sternale. Ils circonscrivent ainsi, par leur écartement réciproque, un espace triangulaire à base inférieure, l'espace sus-sternal. Cet espace est intra-aponévrotique et non interaponévrotique comme le veulent certains auteurs, qui considèrent sa paroi postérieure comme exclusivement formée par l'aponévrose moyenne.

Les rapports de la loge sus-sternale sont les suivants :

Sa paroi antérieure est recouverte seulement par la peau et le tissu cellulaire sous-cutané, dans lequel cheminent quelques veines émissaires de la jugulaire antérieure, et où Patel a rencontré un ganglion superficiel.

La paroi postérieure, représentée par le feuillet profond de dédoublement de l'aponévrose cervicale superficielle, est en rapport immédiat avec les muscles sterno-hyoïdien et sterno-thyroïdien engainés par l'aponévrose moyenne. Derrière eux se trouve la loge viscérale, c'est-à-dire l'espace qui renferme tous les organes importants du cou, espace compris entre l'aponévrose cervicale moyenne et l'aponévrose profonde ou prévertébrale. Ces muscles ne renforcent pas sur toute son étendue la paroi postérieure de la loge sus-sternale ; en effet, les deux muscles sterno-thyroïdiens ne se juxtaposant pas exac-

tement sur la ligne médiane, mais laissant entre eux un angle dont le sommet correspond à leur insertion convergente sur le sternum, la paroi postérieure ne comprend plus à ce niveau que l'aponévrose moyenne et le feuillet profond de l'aponévrose superficielle. En arrière de ce plan musculo-aponévrotique, se trouvent : la trachée recouverte, au niveau du bord supérieur de l'espace, par l'isthme du corps thyroïde, quelques veines thyroïdiennes cheminant dans le tissu cellulaire pré-trachéal à la partie moyenne de l'espace, en bas le tronc veineux brachio-céphalique gauche qui se dissimule derrière le manubrium dont il ne dépasse pas le bord supérieur.

Contenu. — L'espace sus-sternal contient : des vaisseaux et des ganglions lymphatiques, la veine jugulaire antérieure, le tout baignant dans du tissu celluo-graisseux.

La veine jugulaire présente un certain nombre de dispositions différentes, que MM. Soubeyran et Desmonts ramènent à cinq. Il existe deux veines jugulaires antérieures ou bien il n'y en a qu'une.

Dans le premier cas, les deux veines pénètrent dans la loge sus-sternale au niveau de son bord supérieur ou un peu plus au-dessous ; elles suivent à l'intérieur, côte à côte, un trajet verticalement descendant, puis, à deux ou trois centimètres du sternum, s'infléchissent, l'une à droite, l'autre à gauche, pour se porter chacune dans un cul-de-sac de Grüber qu'elles traversent. Cette dernière portion de leur trajet est horizontale et toujours située plus haut qu'une ligne droite passant au-dessus des clavicules. Sur la fig. 2 A on peut voir que les deux veines sont réunies, au niveau de la crosse, par une

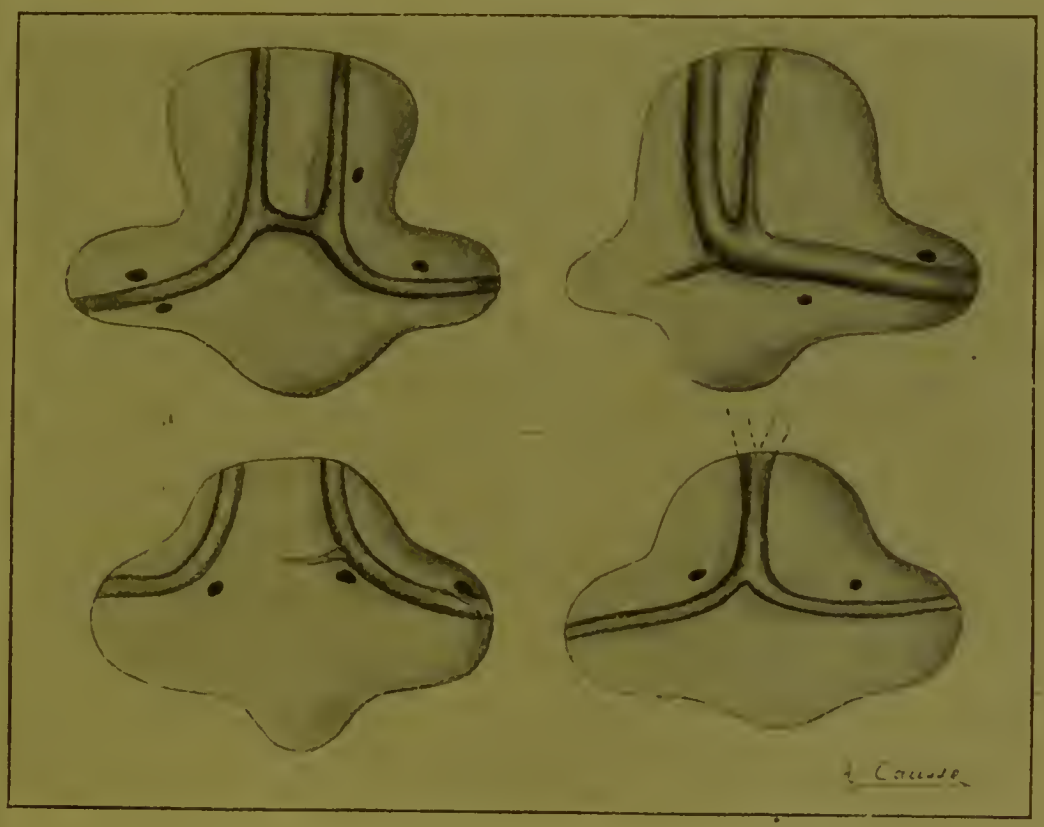

Fig. II. Dispositions diverses des veines jugulaires antérieures au niveau de l'espace sus-sternal (Soubeyran et Desmonts, *Revue de chirurgie*, 10 juin 1912).

anastomose transversale qui les fait communiquer largement, mais qui n'est pas constante puisque nous ne la retrouvons pas sur la fig. 2 C.

Dans la fig. 2 B, il y a toujours deux veines jugulaires pénétrant ensemble dans l'espace sus-sternal, mais au lieu de se porter ensuite chacune d'un côté différent de la ligne médiane, elles se fusionnent à la partie moyenne de la loge en un gros tronc unique qui se porte horizontalement vers le cul-de-sac gauche. Cependant au niveau de l'inflexion on remarquera qu'il existe une vésicule représentant la portion horizontale absente de la veine jugulaire antérieure droite. Il est très intéressant de noter que le diverticule où s'enfonce cette veinule est très peu développé comparativement à celui où chemine le tronc principal.

La figure 2 D nous montre encore deux veines jugulaires mais se fusionnant au moment de pénétrer dans l'espace. Le tronc unique ainsi formé descend verticalement dans la loge jusqu'au niveau des culs-de-sac de Grüber. Il se bifurque alors et les branches se portent horizontalement vers les diverticulum.

La figure 1 nous montre le cas où il n'y a qu'une seule veine jugulaire antérieure. Elle traverse la paroi antérieure de l'espace à sa partie supérieure, puis décrit une courbe à concavité tournée à droite pour pénétrer dans le cul-de-sac du même côté. Cependant, on retrouve dans ce cas-là une petite veinule venant du cul-de-sac de Grüber gauche et allant se jeter dans la jugulaire au niveau de sa crosse. C'est probablement un reste de la branche de bifurcation rencontrée dans le cas précédent.

Nous avons déjà avancé plus haut qu'il y avait des ganglions lymphatiques dans la loge sus-sternale. Tandis

que Paulet (1) les donne comme constants, Poulsen ne les retrouve que dans 12 pour 100 des cas. D'autre part Patel (2) en a trouvé dans le tissu sous-cutané, au devant du feuillet antérieur de notre loge.

MM. Soubeyran et Desmonts n'ont rencontré sur leur huit sujets aucun ganglion superficiel; par contre ils ont trouvé des ganglions dans la loge six fois sur huit. On en compte ordinairement trois ou quatre placés le trajet de la veine jugulaire antérieure et répartis en trois groupes; un premier groupe proprement dite, les autres dans chacun des culs-de-sac de Grüber; mais, fait intéressant, il n'y en a que dans un seul cul-de-sac, lorsque la veine jugulaire est unique et dans celui-là seul qu'elle parcourt. Ce fait et la disposition des ganglions au voisinage de la veine font penser à MM. Soubeyran et Desmonts qu'ils appartiennent à la chaîne jugulaire antérieure.

Leurs vaisseaux afférents tirent leur origine de la peau de la région sous-hyoïdienne. Chaque fois qu'on voudra remonter à l'étiologie des adéno-phlegmons sus-sternaux, c'est donc dans cette région qu'il faudra chercher. Leurs vaisseaux efférents traversent les diverticules de Grüber avec la jugulaire antérieure et se rendent dans le creux sus-claviculaire.

La connaissance de la situation de ces ganglions est très importante pour étudier avec fruit l'étiologie et l'évolution des phlegmons qui se développent à la partie médiane et inférieure de la région sous-hyoïdienne. Il

---

(1) Paulet. — Traité d'Anatomie topographique. Tome I.

(2) Patel. — Gazette hebdomadaire de médecine et de chirurgie, 1900.

faudra se souvenir qu'au devant d'eux se trouve le ganglion sous-cutané, inconstant de Patel, dont ils sont séparés par l'aponévrose cervicale superficielle, et qu'en arrière d'eux on rencontre les ganglions pré-trachéaux, dont ils sont séparés par l'aponévrose cervicale moyenne. Les collections purulentes auxquelles peuvent donner lieu ces derniers ganglions ne peuvent venir bomber dans l'espace, ni s'ouvrir à la peau, bridés qu'ils sont en avant par l'aponévrose moyenne très résistante et très tendue. Le phlegmon sus-sternal et le phlegmon superficiel, au contraire, s'ouvriront à la peau ; celui-ci parce qu'aucune barrière aponévrotique n'y mettra obstacle, celui-là parce que, contenu entre deux plans aponévrotiques, il se fraiera un chemin à travers le moins résistant, c'est-à-dire l'aponévrose cervicale superficielle représentée ici par son feuillet antérieur de dédoublement.

La loge sus-sternale présente, en effet, deux points faibles que Poulsen a bien étudiés par la méthode des injections forcées. La gaîne du sterno-cléido-mastoïdien est très mince à sa partie inférieure au niveau où elle borde latéralement l'espace sus-sternal ; la masse à injection fuse donc dans cette gaîne, de même qu'injectée dans la gaîne elle passe dans la loge sus-sternale.

L'autre point faible se trouve au niveau de l'insertion sur le sternum de la lame aponévrotique antérieure. Nous verrons plus loin, par nos observations cliniques, qu'il en est de même en pathologie : qu'un phlegmon de la gaîne du sterno-cléido-mastoïdien peut s'ouvrir dans la loge sus-sternale et que les phlegmons de cette loge tendent à s'ouvrir en avant du sternum.

DEUXIÈME PARTIE

L'ADÉNO-PHLEGMON SUS-STERNAL

I. — Définition

L'adéno-phlegmon sus-sternal est une collection purulente qui prend naissance dans la loge intra-aponévrotique sus-sternale aux dépens des ganglions lymphatiques qu'elle contient.

II. — Étiologie

L'adéno-phlegmon sus-sternal, comme nous l'avons fait remarquer dans notre introduction, est assez rare, surtout si l'on s'en rapporte au petit nombre de cas publiés. Il est complètement passé sous silence dans les traités de pathologie externe de Follin et Duplay (1878) et de Duplay et Reclus (1891). Les traités les plus récents lui consacrent à peine quelques mots et citent seulement

les trois cas de Poulsen, dont le dernier date de 1879 ; quant aux manuels que nous avons consultés, ils n'en disent mot. Pourtant la fréquence des phlegmons du cou est bien connue, les espaces cellulaux où ils se développent ont été étudiés minutieusement par de nombreux auteurs, qui en ont ainsi décrit un nombre considérable de variétés.

Poulsen rapporte 530 cas de phlegmons du cou, dont trois seulement de phlegmon sus-sternal. Cette rareté pourrait s'expliquer au besoin par l'inconstance des ganglions lymphatiques contenus dans la loge sus-sternale ; mais nous avons vu que Paulet les considérait comme constants et que si Poulsen ne les rencontrait que dans 12 pour 100 des cas, MM. Soubeyran et Desmonts ne les avaient trouvés absents que dans le quart des cas. On doit plutôt penser avec ces derniers auteurs qu'il y a plutôt pénurie de publications, ou que bien des cas passent inaperçus au moins au point de vue topographique.

M. le professeur agrégé Soubeyran a pu en effet, comme nous le verrons à la lecture des observations rapportées à la fin de ce travail, en rassembler à lui seul six cas dont trois dans sa pratique personnelle, celui qui a donné l'occasion de cette thèse y compris. Le total des observations publiées est à l'heure actuelle de dix seulement.

Poulsen fait remarquer que c'est dans la jeunesse que l'on observe le plus grand nombre de phlegmons du cou. Il en est de même pour la variété qui nous occupe : sur les dix malades dont nous rapportons les observations, six ont de 10 à 25 ans, un septième n'a qu'un an. Quant aux trois autres, ils ont respectivement 35, 58 et 71 ans.

La nature de l'infection ganglionnaire est très variable et, en dehors des cas d'adénopathie tuberculeuse qui peut

les conduire à la suppuration par suite d'une infection surajoutée, elle est banale. Les agents ordinaires de la suppuration, streptocoques, staphylocoques, qui se trouvent dans le territoire de drainage des vaisseaux afférents des ganglions sus-sternaux, pénètrent dans ces vaisseaux à la faveur d'une porte ouverte et vont s'arrêter dans les ganglions dont ils déterminent l'inflammation.

C'est donc sur la peau de la régiou sous-hyoïdienne que l'on devra rechercher le point de pénétration des microbes. Mais il n'est pas toujours facile à reconnaître : la lésion cutanée est bien souvent insignifiante et même peut être cicatrisée au moment où éclate la complication cervicale. Elle peut être constituée par une excoriation même très légère, très superficielle, par des furoncles comme le montre nettement un cas de Poulsen (Obs. III), par des plaies diverses, érysipèle, dermites.

A côté de ces causes locales, il convient de faire une place aux maladies générales : fièvre typhoïde, rougeole, variole, diphtérie, scarlatine, grippe, à la fin et pendant la convalescence desquelles apparaissent souvent des phlegmons du cou. Dans deux de nos observations (Obs. VII et IX) il s'agissait d'enfants convalescents de la grippe.

Kœnig dit que quelques lymphatiques du périoste alvéolo-dentaire aboutissent à de petits ganglions superficiels susceptibles de donner lieu à des phlegmons ; or nous ne voyons guère comme ganglions superficiels que les ganglions sus-sternaux. Ainsi s'expliqueraient les adéno-phlegmons consécutifs à la grippe et aux autres maladies infectieuses qui déterminent des inflammations bucco-pharyngées, angines, ulcérations de la gorge.

Chez la malade dont nous avons recueilli l'observation

(Obs. X), il a été impossible de trouver une lésion cutanée dans la région sous-hyoïdienne ; par contre on a noté que les incisives et les molaires étaient très cariées.

Dans un des cas rapportés, l'adéno-phlegmon est d'origine nettement tuberculeuse avec infection associée.

Enfin une suppuration de voisinage peut se propager à la loge sus-sternale et donner lieu à l'inflammation et à la suppuration de ses ganglions. Dans l'Obs. IX de M. le professeur agrégé Soubeyran, un phlegmon de la région carotidienne gauche avait envahi la loge et même l'articulation sterno-claviculaire, déterminant une luxation de l'extrémité interne de la clavicule qui ne peut être réduite qu'après évacuation du pus.

Parmi les causes possibles de suppuration de l'espace sus-sternal, on pourrait aussi citer le cas de cellulite par piqûre septique, ou de périphlébite suppurée par infection de la veine jugulaire intérieure qui traverse l'espace.

III. — Symptômes. Evolution

Voici le tableau clinique qui se dégage des observations parues au sujet du phlegmon sus-sternal.

Sur la ligne médiane, à la partie antérieure et inférieure du cou, juste au-dessus de la poignée du sternum, ne dépassant pas les bords antérieurs des sterno-mastoïdiens, on observe une tuméfaction. Elle efface la légère dépression qui normalement existe au-dessus du manubrium.

La tuméfaction a un volume variable probablement suivant qu'on l'envisage à un stade plus ou moins avancé.

Dans une observation de Poulsen (Obs. I), elle n'a que le volume d'une grosse noix ; dans une autre, celui d'une mandarine : mais, dans certains cas, elle est plus volumineuse et elle dessine alors d'une façon parfaite la forme de la loge sus-sternale.

Poulsen (Obs. III) rapporte un cas typique : « A la face antérieure du cou, dit-il, et s'élevant au-dessus du manubrium, on trouve un gonflement qui dessine un triangle, dont la base atteindrait en haut le sillon inférieur du cou et qui s'étendrait en largeur jusqu'aux deux muscles sterno-cléido-mastoïdiens. La peau est rouge ; il est facile de constater une fluctuation superficielle. »

Cette observation se rapporte à un enfant de un an ; il est à remarquer que cette extension du phlegmon jusqu'au sillon inférieur coïncide bien avec ce que nous avons dit sur l'étendue plus considérable de la loge sus-sternale dans le sens vertical chez l'enfant que chez l'adulte.

L'Obs. V de M. Soubeyran est assez typique également. La tuméfaction s'élève à 3 ou 4 cm. au-dessus du manubrium ; elle s'étend d'un sterno-mastoïdien à l'autre.

Dans tous les cas, la tuméfaction est donc placée bien symétriquement de chaque côté de la ligne médiane entre les deux muscles sterno-cléido-mastoïdiens. Il semblerait cependant que la présence du pus dans les culs-de-sac de Grüber doive modifier la forme de la tuméfaction ; on devrait pouvoir noter des expansions latérales. Or, dans aucun cas, même dans l'Obs. I de Poulsen, on ne mentionne ces expansions, et pourtant Poulsen a soin de dire qu'en explorant avec le doigt, après incision, la poche de l'abcès, on trouve un petit prolongement en dedans et au-dessous du sterno-cléido-

mastoïdien. Il est donc évident que l'épaisseur du muscle empêche la tuméfaction des culs-de-sac d'être appréciable. Toutefois on pourra admettre l'extension du pus aux diverticules de Grüber, toutes les fois qu'on constatera une gêne fonctionnelle du sterno-cléido-mastoïdien. Si un seul diverticule est envahi, il y aura torticolis; le malade aura la tête inclinée sur l'épaule du côté malade, la face tournée du côté opposé. Si le processus est bilatéral on observera de la raideur du cou. On sait, en effet, que cette réaction musculaire de voisinage est très fréquente dans le phlegmon du cou.

Le sommet de la tuméfication descend sur le manubrium et, par suite de l'existence des culs-de-sac que nous avions signalés à ce niveau, il empiète un peu en avant et un peu en arrière de cet os. Dans l'observation V M. Soubeyran note qu'il eut l'impression très nette que la collection purulente plongeait un peu en arrière du sternum.

Un fait essentiel montre que le pus siège bien dans la loge sus-sternale. La tuméfaction ne suit pas les mouvements d'ascension et de descente du larynx et de la trachée quand on fait exécuter aux malades des mouvements de déglutition.

Au début de l'affection, on doit pouvoir sentir à la palpation une ou plusieurs tumeurs ganglionnaires dures, roulant sous le doigt ; puis l'inflammation s'étend au tissu cellulaire qui environne les ganglions ; ils perdent alors leur mobilité et leur contour dans le gâteau commun de périadénite ; enfin, au bout d'un temps plus ou moins long, il se forme des points de ramollissement qui aboutissent à la formation d'une collection fluctuante.

A ce moment la peau peut être encore mobile et avoir sa coloration normale ; elle peut être pincée, ce qui mon-

tre que la tumeur est bien sous-aponévrotique ; qu'elle n'a pas encore franchi la barrière que lui oppose l'aponévrose cervicale superficielle.

Ce n'est qu'assez tardivement que la peau s'enflamme à son tour. Elle devient rouge, luisante, la pression du doigt laisse un godet œdémateux ; on note la paresse des réactions vaso-motrices : la peau pâlit sous une pression légère, et met un certain temps avant de reprendre sa couleur primitive. Elle devient adhérente au plan profond et s'amincit ; elle est prête à s'ulcérer.

Cette évolution est ordinairement assez longue, même dans les cas où il ne s'agit certainement pas d'un adéno-phlegmon dû au bacille de Koch.

Chez le malade de l'Obs. I de Poulsen, le début remontait à cinq semaines, et à un mois chez la fillette de l'Obs. V. La malade qui fait l'objet de notre observation inédite s'était aperçue depuis quinze jours au moins de la grosseur qu'elle portait à la base du cou, quand elle consulta M. le professeur agrégé Soubeyran. Elle ne souffrait pas. Il ressort du reste de la lecture des observations que, d'une manière générale, la douleur, quand elle existe, est assez atténuée. Aussi les malades attendent souvent plusieurs semaines avant de se décider à l'intervention.

En résumé, peu ou pas de réaction douloureuse, évolution lente : l'adéno-phlegmon sus-sternal a une marche subaiguë. Dans quelques cas seulement elle paraît avoir été nettement aiguë (Obs. II et VI). On peut, d'ailleurs, observer tous les intermédiaires depuis les adénopathies froides qui se ramollissent, suppurent et se fistulisent, jusqu'aux adéno-phlegmons aigus et subaigus dont quelques-uns sont des adénopathies froides réchauffées par une infection surajoutée.

COMPLICATIONS

Aucune de nos observations ne mentionne de complication survenue au cours de l'évolution d'un phlegmon sus-sternal. Celles qui se produisent ordinairement résultent de la propagation du pus à des régions contenant des organes importants. Or, tous ces organes, dans le cou, sont situés en arrière de l'aponévrose cervicale moyenne. On sait le rôle important que joue ce feuillet aponévrotique tant au point de vue physiologique qu'au point de vue pathologique et qui tient à son mode d'insertion et à sa structure. Inséré en haut à l'os hyoïde, il s'étend d'un muscle omo-hyoïdien à l'autre ; en bas, il se fixe sur tous les points osseux ou fibreux de l'orifice supérieur du thorax qui peuvent lui fournir un point d'attache (sternum, clavicule, aponévrose du sous-clavier, première côte). Il fournit des gaînes complètes aux muscles sterno-hyoïdien, sterno-thyroïdien et omo-hyoïdien. Il constitue une lame fortement tendue au devant de la trachée et suffisamment résistante en bas pour barrer la route au pus et en déterminer la marche, d'autant qu'il est renforcé à ce niveau par le feuillet de dédoublement postérieur de

l'aponévrose cervicale superficielle. Il divise le cou en deux grands espaces : antérieur et postérieur, où les phlegmons qui s'y développeront, présenteront une symptomatologie, une évolution et un pronostic tout différents.

Les phlegmons de l'espace postérieur s'accompagnent de symptômes graves ; il leur est impossible d'évoluer vers la peau et ils déterminent ainsi des symptômes de compression sur les organes contenus dans cet espace : trachée, œsophage, récurrents, gros vaisseaux du cou. Ils fusent alors vers le médiastin ou les aisselles, ce qui leur donne un sérieux pronostic. C'est là une conséquence qu'Allan Burns a tirée de ses découvertes sur le rôle des aponévroses du cou.

Mais de même que les collections purulentes développées en arrière du feuillet moyen de l'aponévrose cervicale, appelé aussi ligament sterno-claviculaire par Tillaux, ne peuvent se porter vers la peau, de même celles qui se produisent en avant ne peuvent envahir la région des organes importants, ce qui explique la bénignité ordinaire de leur pronostic. C'est pourquoi un phlegmon qui aura pris naissance dans la loge sus-sternale, laquelle n'est qu'une subdivision de l'espace que nous avons appelé antérieur par rapport à l'aponévrose moyenne, sera porté en avant vers la peau. Le feuillet antérieur de dédoublement de l'aponévrose cervicale superficielle lui fera bien obstacle pendant un certain temps, mais comme il est relativement faible, surtout par rapport à l'aponévrose moyenne, il finira par céder. Du reste, la clinique et l'expérimentation donnent des résultats identiques à ceux que l'étude anatomique pouvait faire prévoir. Dans toutes nos observations le pus vient s'ouvrir un chemin jusqu'à la peau, en avant, au niveau de la partie supé-

rieure du manubrium. L'une d'elles (Obs. IX, M. Soubeyran) nous montre cependant qu'il n'y a pas un seul point faible dans la loge ; qu'en dehors de celui qui existe au niveau de la paroi antérieure, il en existe un latéralement. Le pus, dont le point de départ se trouvait dans la gaîne du sterno-cléido-mastoïdien gauche, avait fusé dans la loge au niveau de son bord gauche.

Expérimentalement, Poulsen a montré quels étaient les points faibles de la loge sus-sternale. Il injecte des masses de gélatine liquéfiée dans l'espace sus-sternal d'un enfant de neuf mois. Il constate que la masse injectée siège au devant des muscles pré-trachéaux (sterno-hyoïdien et sterno-thyroïdiens) et de l'aponévrose moyenne qui leur fournit une gaîne. En haut, elle atteint le niveau du cartilage cricoïde ; en bas, elle descend de trois centimètres sur la face antérieure du sternum ; latéralement, elle atteint les muscles sterno-cléido-mastoïdiens, dont le gauche est infiltré. Il ne trouve rien dans les culs-de-sac de Grüber et derrière le ligament interclaviculaire. Quant à la loge viscérale, appelée aussi espace postérieur par Tillaux, elle ne contient également aucune parcelle de la masse infectée.

Donc deux voies principales de propagation pour les collections suppurées de la loge sus-sternale : l'une, la plus importante, la plus ordinairement observée, s'ouvre en avant et en bas, sous la peau, au devant du sternum : c'est par là que le pus a le plus de tendance à s'échapper, après décollement phlegmoneux sous-cutané. L'autre voie ouverte aux fusées purulentes est la gaîne du chef sternal du muscle sterno-cléido-mastoïdien ; elle est en effet très mince à sa partie inférieure, et c'est ainsi que l'on s'explique la tendance qu'ont les collections purulentes qui y prennent naissance, à venir s'ouvrir sous la

peau qui recouvre l'insertion sternale du muscle, après être descendues tout le long de la gaîne ; on comprend également que pour la même raison elles puissent pénétrer dans la loge sus-sternale et « vice-versa ». Elle est d'autant plus faible à ce niveau-là qu'elle contribue à former, en se dédoublant, le cul-de-sac de Grüber. Cependant, dans l'expérience de Poulsen, ce n'est pas par le cul-de-sac que la gélatine passe dans la gaîne du sterno-mastoïdien, puisqu'il le retrouve vide ; c'est donc au niveau du point où ce muscle borde le côté de la loge que se trouve le point faible. On sait aussi que les culs-de-sac et la loge communiquent d'une façon inconstante ; si la communication existe, il se fait aisément une fusée purulente.

Quoique aucune observation ne rapporte un fait de ce genre, le pus développé dans l'espace sus-sternal pourra gagner la loge sus-claviculaire, toutes les fois qu'il existera, comme Poulsen l'a observé chez certains sujets, un développement des diverticules de Grüber tel, qu'ils se prolongent jusqu'à cette loge avec laquelle ils entrent ainsi en communication.

Cicatrice

Patel fait observer que le ganglion enflammé s'ouvre à l'extérieur après avoir pris contact avec la paroi postérieure de l'espace sus-sternal. Quand la cicatrisation s'effectue, les parois de la loge s'accolent, attirant ainsi profondément la peau, ce qui se traduit extérieurement par une exagération de la fossette sus-sternale. Quand le diverticule rétro-sternal est très accentué, la cicatrice s'enfonce en arrière du manubrium, produisant une sorte de petit cul-de-sac.

DIAGNOSTIC

Une tuméfaction inflammatoire, siégeant sur la ligne médiane, à la partie antérieure et inférieure du cou, dans l'angle formé par les chefs sternaux des muscles sterno-cléido-mastoïdiens, devra faire penser immédiatement à l'adéno-phlegmon sus-sternal.

On n'aura généralement aucune hésitation à faire ce diagnostic. Cependant il est bon de passer en revue les affections qui pourraient jeter le doute dans l'esprit, soit à la période d'adénite simple, soit à la période de suppuration, soit à celle de fistule ou de cicatrice.

A. — Période de tuméfaction ganglionnaire, d'adénite simple

On pourra avoir affaire à des tumeurs superficielles cutanées ou sous-cutanées, à des tumeurs sous-aponévrotiques, à des tumeurs profondes, c'est-à-dire placées en arrière de l'aponévrose cervicale moyenne.

Les tumeurs superficielles sont mobiles sur l'aponévrose. Les kystes sébacés sont inclus dans la peau et

mobilisés avec elle ; les lipomes sont dans le tissu cellulaire sous-cutané ; ils ne sont pas mobilisés avec la peau ; ils donnent à la palpation la sensation d'une masse lobulée, molle, parfois pseudo-fluctuante. Mais leur développement est insensible et absolument indolore.

L'adénite superficielle de Patel serait également facile à distinguer de l'adénite de la loge sus-sternale par son caractère de mobilité sur l'aponévrose ; elle est d'ailleurs fort rare.

Les tumeurs sous-aponévrotiques qui pourraient simuler l'adénite sus-sternale seraient faciles à reconnaître.

L'angiome caverneux ne se rencontre qu'exceptionnellement à ce niveau. Tandis que l'adénite forme une tumeur ferme et à contour net, du moins au début, l'angiome caverneux donne, à la palpation, la sensation d'une masse mollasse, diffuse, mal limitée ; la position déclive, les efforts de toux la font augmenter de volume, par suite de la gêne circulatoire qu'ils occasionnent. De plus il est réductible à la pression

Enfin on pourra avoir à faire un diagnostic de nature avec l'adénite syphilitique et l'adénite néoplasique.

L'adénite syphilitique est ordinairement de petit volume. On rencontre en même temps d'autres ganglions plus petits. On retrouvera la lésion initiale, le chancre, dans le territoire d'irrigation des ganglions sus-sternaux.

L'adénite néoplasique sera aisément reconnue à sa consistance très dure et à sa fixité. On en retrouvera l'origine comme précédemment.

Le lymphadénome a souvent un volume considérable, il a une consistance égale et donne aux doigts une sensation semblable à celle du parenchyme rénal ; on

trouve des ganglions atteints de la même lésion dans l'aisselle, le pli de l'aine ou les autres régions lymphatiques ; ou bien on constatera une tumeur de même nature dans un autre organe, soit dans le testicule, soit sur la peau (mycosis fongoïde) ; on découvrira en même temps une hypertrophie de la rate, des amygdales, ou du corps thyroïde ; au besoin on pourrait faire un examen du sang et vérifier que les globules blancs sont en beaucoup plus grand nombre que normalement.

Le kyste hydatique, rare en cette région, sera diagnostiqué par la ponction exploratrice qui ramènera un liquide clair comme de l'eau de roche, ne se congulant pas par la chaleur et laissant déposer par évaporation une assez grande quantité de chlorure de sodium. A l'examen microscopique, on pourra déceler la présence de débris cuticulaires, soit des scolex, soit simplement des crochets.

Les tumeurs profondes présentent ce caractère commun qu'elles ne comblent pas le creux sus-sternal dont la paroi postérieure seule est refoulée en avant. Dans les mouvements d'extension de la tête on pourra insinuer le doigt entre le sternum et la tumeur.

Les angiomes caverneux sont réductibles et présentent d'autres caractères que nous avons énumérés plus haut.

Les kystes congénitaux médians seront diagnostiqués par la recherche des commémoratifs.

Nous avons insisté déjà sur les caractères différentiels du kyste hydatique, des lipomes qu'on peut trouver quelquefois dans les régions profondes. Nous éliminerons les goîtres aberrants, les tumeurs nées aux dépens du thymus, les adénites néoplasiques et syphilitiques, les lymphadénomes, la thyroïdite aiguë.

B. — Période d'inflammation et de suppuration

On aura vite reconnu un furoncle, l'érysipèle ou la lymphangite.

Le phlegmon sous-cutané se développant entre la peau et l'aponévrose cervicale superficielle (premier espace de Tillaux) a une évolution rapide ; la peau s'enflamme d'une façon précoce. Il est mal limité et a une grande tendance à la diffusion dont on cite quelques cas curieux : dans l'un d'eux, le pus avait gagné la paroi thoracique et s'était fait jour au niveau des insertions pectorales du peaucier ; dans un autre, l'abcès s'étendait « d'une oreille à l'autre et pendait sur la gorge comme un gros goître » ; enfin dans un troisième la tuméfaction était telle que la « gorge était gonflée de manière qu'elle était à l'uni du menton » (Lamotte).

L'abcès profond siégeant derrière l'aponévrose moyenne (troisième espace de Tillaux), entre cette dernière et l'aponévrose prévertébrale, n'efface pas, au moins au début, le creux sus-sternal ; par suite de l'inflammation de voisinage, il est adhérent à la trachée et au larynx. Aussi, si l'on commande au malade d'exécuter des mouvements de déglutition, on verra la tumeur s'élever et s'abaisser alternativement. D'ailleurs ils s'accompagnent rapidement de symptômes locaux et généraux graves. Les symptômes locaux sont surtout des phénomènes de compression. Le pus développé dans la loge viscérale, empêché de se frayer un chemin jusqu'à la peau par des aponévroses résistantes, s'accumule sous tension. La dyspnée traduit la compression de la trachée, la dysphagie celle de l'œsophage, la dysphonie celle des nerfs récurrents, la dila-

tation ou le rétrécissement de la pupille celle du sympathique. Des propagations se produisent vers le médiastin ou vers l'aisselle. La fièvre est élevée.

Un abcès froid migrateur sera reconnu par un examen attentif de la colonne vertébrale. On notera un changement de forme ou un point douloureux nettement localisé ; enfin les mouvements de la tête sont en général gravement compromis, quand il s'agit d'une ostéite susceptible de déterminer un abcès par congestion. Les antécédents et l'examen des systèmes organiques décèleront parfois la tuberculose.

Une ostéite du sternum sera reconnue de la même façon : elle débute à la partie inférieure de la région ; la douleur est localisée par le palper sur le manubrium ; la ponction exploratrice montrera la nature de la lésion.

La thyroïdite aiguë survient ordinairement chez un malade antérieurement porteur d'un goître ; le début a été très brusque ; la fièvre est vive, et il existe une douleur violente au devant de la trachée, mais plutôt sur l'un des côtés, douleur exaspérée par le moindre mouvement et surtout par la déglutition. Il y a de la dyspnée ; ce qui n'arrive jamais dans le phlegmon sus-sternal, la tension de l'aponévrose cervicale moyenne empêchant toute compression. La tumeur se déplace avec le larynx ; cependant il arrive qu'elle ne se déplace pas, ce qui tient à ce qu'elle est immobilisée par suite de la périthyroïdite. Sa situation est différente par rapport aux muscles sterno-cléido-mastoïdiens : tandis que l'adéno-phlegmon sus-sternal en efface les bords, puisqu'il comble l'espace qui les sépare, la thyroïdite les soulève et les laisse accessibles, puisqu'elle en est séparée par l'aponévrose moyenne. Enfin la peau est tendue, sillonnée de veines dilatées.

mais reste saine et de couleur normale dans la thyroïdite.

Dans le cas d'ostéo-arthrite sterno-claviculaire, avec abcès froid ayant fusé dans la loge sus-sternale, il y aurait de la douleur provoquée au niveau de cette articulation par le palper et la mobilisation du moignon de l'épaule.

C. — Période de fistule

Les fistules consécutives à une ostéite du manubrium, à une adénite bacillaire suppurée, à une ostéo-arthrite sterno-claviculaire, les fistules embryonnaires et les fistules d'un nodule thyroïdien aberrant, offriront quelque ressemblance avec celle produite par un adéno-phlegmon spontanément ouvert.

D. — Période de cicatrice

Nous avons décrit l'aspect particulier qu'offre la cicatrice produite par l'adéno-phlegmon sus-sternal intra-aponévrotique. Alors qu'une ancienne adénite sus-aponévrotique laissera une cicatrice superficielle non déprimée, une cicatrice profonde plongeant un peu derrière le manubrium marquera la guérison de l'adéno-phlegmon contenu dans l'espace sus-sternal. Cependant une ostéite du manubrium (face postérieure), une fistule embryonnaire, un kyste dermoïde, une exothyropexie pratiquée pour un goître un peu plongeant pourront laisser des cicatrices à peu près semblables.

III. Incision d'un abcès sus-sternal. Le bistouri ponctionne l'aponé-
ose à travers laquelle on aperçoit les veines jugulaires antérieures.

TRAITEMENT

A la période de début, et tant que le pus ne semble pas collecté, les pansements humides à l'eau bouillie tempèrent la douleur et calment, dans une certaine mesure, les phénomènes inflammatoires.

Aussitôt que la suppuration s'est faite, ce qu'on reconnaît à la fluctuation facile à percevoir dans l'adéno-phlegmon sus-sternal, l'incision suivie de drainage devient la seule thérapeutique recommandable.

Cette incision doit remplir deux conditions :

1° Eviter les organes plus ou moins dangereux, tels que la veine jugulaire antérieure qui chemine dans la poche purulente, le corps thyroïde dont l'isthme est au niveau de son bord supérieur, les veines thyroïdiennes et la trachée, et enfin le tronc veineux brachio-céphalique gauche. Le corps thyroïde, la trachée et le tronc veineux sont immédiatement en arrière de la paroi postérieure.

2° Assurer l'écoulement facile du pus en réalisant un bon drainage de la poche.

Pour réaliser ces deux indications, l'incision devra être médiane et pratiquée au point le plus déclive.

C'est dire qu'elle commencera un peu au-dessus du manubrium et descendra un peu au-dessous du rebord osseux. Elle ne devra pas s'élever à plus de deux ou trois centimètres au-dessus du sternum, car nous avons vu, à propos de l'anatomie de la loge sus-sternale, que la jugulaire antérieure se recourbe à peu près à cette distance du bord supérieur sternal pour se diriger vers les culs-de-sac de Grüber, laissant ainsi la partie inférieure de l'espace libre quelle que soit la disposition de la veine (voir la figure 2).

D'autre part, il n'y a pas à craindre de léser le tronc veineux brachio-céphalique gauche qui, comme nous l'avons dit, passe transversalement et un peu obliquement derrière le sommet de l'espace. Il ne dépasse jamais le rebord supérieur du manubrium.

D'ailleurs on commencera par inciser la peau dans un premier temps ; il est prudent de ne pas chercher à évacuer le pus du premier coup. La loge est peu profonde et derrière le feuillet aponévrotique supérieur se trouve la loge viscérale où le tissu celluleux abonde et dont l'infection se propagerait au loin si le bistouri le lésait.

Ce n'est que dans un deuxième temps que l'on ouvrira le feuillet antérieur de dédoublement de l'aponévrose cervicale superficielle. On peut se servir pour cela du bistouri, mais il est toujours mieux d'employer la sonde cannelée ; le pus s'écoule, il ne reste qu'à agrandir l'ouverture.

On introduit alors une pince courbe ou simplement le doigt dans la poche pour explorer les diverticules de Grüber et voir s'ils ne contiennent pas de pus. Dans ce cas, si leur orifice de communication avec la loge est trop étroit de sorte que le pus s'en écoule difficilement, on le dilatera. Enfin on terminera en plaçant un petit

drain à l'extrémité inférieure de l'incision. Des pansements antiseptiques renouvelés tous les jours en commençant assureront une guérison rapide.

S'il s'agissait d'une propagation d'un phlegmon voisin à la loge sus-sternale, on agirait un peu différemment. Dans le cas où le pus proviendrait de la gaîne du sterno-mastoïdien, à l'incision médiane précédemment décrite il faudrait ajouter une deuxième incision portant sur le bord antérieur du sterno-mastoïdien, faite plan par plan de façon à éviter la veine jugulaire externe. Ceci fait, on placerait un drain mettant en communication la loge carotidienne et la loge sus-sternale.

De même si le pus provenait de la loge sous-claviculaire ou si, au contraire, il s'était propagé de l'espace sus-sternal à cette loge, il serait indiqué de faire une contre-ouverture au niveau du creux sus-claviculaire et de passer un drain fenêtré allant d'une incision à l'autre.

TROISIÈME PARTIE

OBSERVATIONS

Observation I

(Poulsen)

Il s'agit d'une femme de 25 ans, soignée du 9 novembre au 20 décembre 1863. L'étiologie du phlegmon resta inconnue ; le gonflement avait débuté depuis cinq semaines. La tuméfaction se présente du volume d'une noix, siégeant à la partie inférieure et antérieure du cou, au-dessus du manubrium et au-devant du muscle sterno-cléido-mastoïdien droit. La peau est rouge, douloureuse, tendue. La tuméfaction présente nettement de la fluctuation et le mouvement se transmet vers les parties molles situées au-dessous. La tuméfaction ne suit pas les mouvements de la trachée. On pratique une incision longitudinale qui donne issue à du pus. En explorant avec le doigt on pénètre dans une cavité qui envoie un petit prolongement en dedans et au-dessous du sterno-cléido-mastoïdien. La guérison survient sans incident.

Observation II

(Poulsen)

Il s'agit ici d'un jeune homme, âgé de 19 ans, soigné du 23 février au 3 mars 1861. Il n'y a pas d'étiologie connue. A la partie antérieure et superficielle du cou, on trouve, juste au-dessus du manubrium, une tuméfaction assez nettement proéminente. Au-devant d'elle, la peau est rouge et douloureuse. La rougeur et l'œdème s'étendent sur les parties latérales du cou. On incise, écoulement de pus. Guérison rapide.

Observation III

(Poulsen)

Il s'agit d'un enfant du sexe masculin âgé de un an, soigné du 19 au 31 mai 1879. Depuis quatre mois cet enfant avait présenté de nombreux abcès du cou et en particulier des furoncles. A la face antérieure du cou et s'élevant au-dessus du manubrium on trouve un gonflement qui dessine un triangle dont la base atteindrait en haut le sillon inférieur du cou et qui s'étendrait en largeur jusqu'aux deux muscles sterno-cléido-mastoïdiens. La peau est rouge ; il est facile de constater une fluctuation superficielle. On incise ; il s'écoule du pus et la guérison survient facilement.

Observation IV

(Patel)

Adénite suppurée du creux sus-sternal (Thèse de Vuillermoz, p. 36)

M..., 58 ans, marchand ambulant, entré à l'Hôtel-Dieu, service de M. Jaboulay, le 28 novembre 1906.

Aucun antécédent héréditaire. Pas d'adénite tuberculeuse dans l'enfance. Le malade a vu se développer depuis une petite tuméfaction à la partie inférieure du cou et sur la ligne médiane. Pas de douleur bien marquée ; pas de gêne, soit à la déglutition, soit à la respiration ; pas de température, pas de réaction du côté de l'état général.

A l'examen, on note une petite tuméfaction qui siège au-dessus de la poignée du sternum et qui s'en détache très nettement. La peau est rouge et présente un aspect très nettement inflammatoire.

A la palpation, on sent un empâtement profond. Il n'y a pas de fluctuation.

On se rend compte que les limites de la tuméfaction sont placées entre les deux chefs sterno-cléido-mastoïdiens.

L'examen des régions voisines ne révèle rien. On ne trouve rien du côté de la bouche ; rien du côté du larynx. Aucune écorchure superficielle au niveau de la région cervicale. L'examen du poumon est négatif.

Incision médiane. On trouve des tissus enflammés, œdémateux, et on est conduit immédiatement dans une

poche du volume d'une noisette de laquelle s'écoule un pus bien lié, de coloration verdâtre. On se rend compte alors qu'à la partie postérieure il existe un feuillet aponévrotique résistant qui sépare la poche de la face antérieure de la trachée et qui ne permet pas de percevoir le bord interne des deux sterno-mastoïdiens. On est incontestablement dans un espace sus-sternal.

Le curettage de cette partie permet de retirer des fongosités analogues à celles que l'on observe dans les ganglions tuberculeux.

Guérison en 10 jours sans incident.

L'examen du pus pratiqué au laboratoire de bactériologie de la Faculté de Lyon n'a révélé que des microbes ordinaires de la suppuration, sans bacilles de Koch.

Observation V

(Soubeyran, *in* Thèse Robert, p. 29)

Adéno-phlegmon sus-sternal

En septembre 1904, je fus amené à voir, avec le docteur Coustan, une fillette de 11 ans qui était atteinte depuis un mois d'une affection inflammatoire de la base du cou. Le début ne put être précisé avec exactitude et, en particulier, l'origine de cette inflammation ne put être décelée. L'état de santé antérieur de cette enfant était bon ; à l'examen actuel, rien ne méritait d'attirer l'attention, sinon la lésion locale pour laquelle j'étais appelé.

A la partie antérieure et inférieure du cou, immédia-

tement au-dessus du sternum, sur la ligne médiane et remplaçant la dépression légère qui marque habituellement cette région, on voyait une tuméfaction arrondie. Cette tuméfaction s'élevait à 3 ou 4 centimètres au-dessus du manubrium ; latéralement, elle s'étendait d'un sterno-cléido-mastoïdien à l'autre. La peau était un peu rouge, mais intacte, mobile. A la palpation, il était facile de déceler de la fluctuation et de préciser les limites de la collection. J'eus l'impression que cette collection plongeait un peu en arrière du sternum, mais ce n'est là qu'une impression, vu les difficultés de l'exploration profonde de cette région

Je portai le diagnostic d'adéno-phlegmon subaigu, limité à la loge sternale, et d'origine inconnue.

Après anesthésie locale à la cocaïne, je pratiquai une incision verticale et médiane au centre de la tuméfaction ; après l'incision des téguments, j'effondrai l'aponévrose superficielle avec une pince de Kocher que je retirai ouverte, et le pus s'écoula avec une abondance qui me surprit ; j'évaluai la quantité à un grand verre. L'exploration digitale me montra qu'il existait une assez grande cavité allant d'un muscle sterno-mastoïdien à l'autre et plongeant un peu derrière le manubrium ; elle était limitée en arrière par un mur aponévrotique.

Drainage ; guérison rapide.

Observation VI

(Gilis, *in* thèse Robert, p. 32)

En février 1904, le jeune G..., âgé de 15 ans, présente une tuméfaction ovoïde à grand diamètre vertical dans

la fossette sus-sternale. La peau fut d'abord de coloration normale. On pouvait la pincer et l'on sentait que la petite tumeur était sous-aponévrotique. Au bout de huit jours environ, la peau devint rose. Les phénomènes inflammatoires devinrent manifestes. Il était évident qu'il y avait du pus, quoique la fluctuation fût difficile à sentir.

Une incision au bistouri faite méthodiquement montre bien que la collection était sous-aponévrotique. Il sortit la valeur d'une bonne cuillerée à café de pus. Drainage. Pansements ; la guérison fut obtenue dans une huitaine de jours.

Observation VII

(Brémond).

Adénite suppurée du ganglion sus-sternal

Le jeune A. L..., 12 ans, nous est conduit en octobre 1909 pour une tuméfaction siégeant à la base du cou ; l'enfant est convalescent de la grippe.

A l'examen nous trouvons une tumeur de la grosseur d'une mandarine et fluctuante ; les téguments sont très rouges.

L'abcès est situé entre les deux chefs sternaux du sterno-cléido-mastoïdien, immédiatement au-dessus du bord supérieur du sternum ; au début, disent les parents, c'était une glande. Incision large, cavité profonde, pus bien lié, crémeux ; drainage, guérison.

Observation VIII

(Brémond)

Adénite bacillaire réchauffée du ganglion sus-sternal

Mme F. V..., 35 ans, vient consulter le 6 novembre 1910 pour une tumeur du cou qu'elle croit être un goître ; elle tousse depuis longtemps et elle maigrit.

La tumeur qu'elle porte est située au-dessus de la poignée du sternum, entre les deux chefs du sterno-cléido-mastoïdien ; elle a la grosseur d'un œuf de poule, elle est fluctuante, douloureuse au toucher et les téguments sont rouges et enflammés. Elle ne participe pas aux mouvements du larynx.

La malade porte cette tumeur depuis un mois ; au début, elle n'était ni douloureuse, ni enflammée ; le sommet gauche est nettement atteint. Ponction évacuatrice : pus mal lié, grumeleux (à l'examen, bacille de Koch). Injection d'éther iodoformé.

Guérison après une série de 8 injections.

Observation IX

(Soubeyran)

Adéno-phlegmon de la région carotidienne ayant envahi la loge sus-sternale avec luxation spontanée de l'extrémité interne de la clavicule.

Il s'agit d'une fillette de 10 ans, qui après une grippe présenta, en juillet 1911, au cou, un volumineux abcès

de la région carotidienne gauche, diagnostiquée par le professeur Sarda ; rapidement le pus envahit l'espace sus-sternal, puis l'articulation sterno-claviculaire gauche.

Quand je fus amené à voir l'enfant, je constatai une contracture du sterno-cléido-mastoïdien gauche déterminant un torticolis très accentué, puis un volumineux phlegmon de la région sterno-cléido-mastoïdienne gauche, ayant envahi la loge sus-sternale et l'articulation sterno-claviculaire voisine, d'où luxation de l'extrémité interne de la clavicule gauche en haut, de telle sorte qu'on pouvait la repousser comme une touche de piano, mais elle ressortait immédiatement.

Anesthésie locale à la novocaïne ; incision large de la région sterno-cléido-mastoïdienne à sa partie moyenne, contre-ouverture sus-sternale et passage d'un drain. Ecoulement d'un pus très abondant et bien lié.

Guérison en 15 jours ; la luxation claviculaire ne reparut plus après l'évacuation.

Observation X

(Inédite. — Due à M. le docteur Soubeyran)

Mme X..., 71 ans, de Paris.

Opérée par Péan pour une amputation du col de l'utérus, puis par M. Hartmann pour un kyste de l'ovaire, il y a quinze ans.

Soignée actuellement à Montpellier par le docteur Andrieux pour une gastrique chronique.

Aspect général pâle, amaigri et souffreteux. Présente depuis quinze jours dans la région sus-sternale, mais

empiétant un peu à droite, une saillie qui n'a cessé de grossir et s'est ramollie. Aucune douleur, pas de tempéture.

A l'examen, on trouve une tuméfaction sus-sternale, prédominant à droite du côté du sterno-cléido-mastoïdien ; la peau qui la recouvre est rouge et enflammée ; la fluctuation est évidente, le pus est sous la peau déjà amincie.

Volume assez considérable, au moins comme un œuf de poule ; forme très arrondie et symétrique.

Pas de contracture du sterno-cléido-mastoïdien ; à côté, en dehors de ce muscle, on sent quelques autres petits ganglions.

Le 13 novembre 1912, anesthésie locale au kélène. Incision. Evacuation d'un pus abondant, assez bien lié, verdâtre.

Exploration de la cavité : on enfonce une pince courbe longuette d'au moins 8 centimètres en arrière et en bas, derrière le manubrium. Drainage.

Actuellement en voie de guérison.

Cause probable inconnue ; infection banale peut-être partie des caries dentaires (incisives et molaires très cariées).

RÉSUMÉ

L'adéno-phlegmon sus-sternal est une collection purulente qui prend naissance dans la loge intra-aponévrotique de Grüber, par suite de l'inflammation des ganglions lymphatiques qu'elle contient.

Cette loge anatomique est située au-dessus de la fourchette sternale ; elle est formée par le dédoublement en deux lames, disposées dans le sens frontal, de l'aponévrose cervicale superficielle. Elle est limitée latéralement par les muscles sterno-cléido-mastoïdiens, en arrière desquels elle envoie des prolongements, les culs-de-sac de Grüber.

Les ganglions qui sont contenus dans la loge peuvent s'enflammer, soit à la suite de lésions cutanées de la région sous-hyoïdienne, soit à la suite de maladies générales, telles que la grippe.

Il se forme alors une collection purulente se traduisant extérieurement par une tuméfaction médiane, remplissant la fossette sus-sternale et reproduisant la forme de l'espace celluleux où elle s'est développée.

Les symptômes subjectifs et fonctionnels sont peu marqués ; l'évolution est lente, l'allure subaiguë ; le pro-

nostic est bénin. Cependant, quoique aucune observation n'en ait été publiée, il pourrait se produire des propagations purulentes à l'espace sus-claviculaire, dans les cas où les culs-de-sacs de Grüber entrent en communication avec cet espace.

Le traitement consiste dans l'évacuation du pus et le drainage, après incision verticale et médiane de la poche commençant à trois centimètres au-dessus du bord supérieur du manubrium et descendant un peu au-dessous de ce bord.

BIBLIOGRAPHIE

Grüber. — Uber das Spatium intra-aponeuroticum sus-sternale (Mémoires de l'Académie de Saint-Pétersbourg, 1867).

Lenormant. — Précis de pathologie chirurgicale (Masson, t. II, p. 618, 1909).

Patel. — Lyon Médical, 1900. — Gazette hebdomadaire de médecine et de chirurgie, 1900.

Poulsen. — Sur les aponévroses du cou (Deutsche Zeitschrift für Chirurgie, vol. XXII, p. 223).

— Article sur les phlegmons du cou (Zeitschrift für Chirurgie, vol. XXXVII, 1893, p. 62).

Robert. — Contribution à l'étude de l'adéno-phlegmon sus-sternal (Thèse de Montpellier, 15 juillet 1910).

Taguchi. — Archiv. für Anatomie, 1890, p. 1.

Vuillermoz. — Contribution à l'étude des adénites sus-manubriennes (Th. de Lyon, 1906-1907, n° 117).

Soubeyran et Desmonts. — L'adéno-phlegmon sus-sternal (Revue de chirurgie, 10 juin 1912, p. 878).

Duplay, Rochard et Demoulin. — Précis de diagnostic chirurgical.

Duplay et Reclus. — Traité de pathologie externe.

Charpy. — *In* Traité d'anatomie descriptive Poirier.

Mascagni. — Vasorum lymphaticorum corporis humani.

Paulet. — Anatomie topographique, t. I.

Paulet et Sarrazin. — Atlas d'anatomie topographique, t. I et II.

Testut et Jacob. — Anatomie topographique, t. I.

Testut. — Anatomie descriptive, t. I.

Tillaux. — Anatomie topographique.

Rudinger. — Anatomie topographique.

Vu et permis d'imprimer :
Montpellier, le 14 décembre 1912.
Pour le Recteur,
Le Vice-Président du Conseil de l'Université,
VIGIÉ.

Vu et approuvé :
Montpellier, le 13 décembre 1912.
Le Doyen,
MAIRET.

SERMENT

En présence des Maîtres de cette École, de mes chers condisciples et devant l'effigie d'Hippocrate, je promets et je jure, au nom de l'Être suprême, d'être fidèle aux lois de l'honneur et de la probité dans l'exercice de la Médecine. Je donnerai mes soins gratuits à l'indigent, et n'exigerai jamais un salaire au-dessus de mon travail. Admis dans l'intérieur des maisons, mes yeux ne verront pas ce qui s'y passe; ma langue taira les secrets qui me seront confiés, et mon état ne servira pas à corrompre les mœurs ni à favoriser le crime. Respectueux et reconnaissant envers mes Maîtres, je rendrai à leurs enfants l'instruction que j'ai reçue de leurs pères.

Que les hommes m'accordent leur estime si je suis fidèle à mes promesses! Que je sois couvert d'opprobre et méprisé de mes confrères si j'y manque!

MONTPELLIER — IMPRIMERIE COOPÉRATIVE OUVRIÈRE